

Angelika Hofer¹, Sonja Radakovic², Gudrun Ratzinger³,
Sylvia Selhofer⁴, Gregor Holzer⁵, Adrian Tanew⁶

Therapeutisches Management bei Vitiligo: Leitlinienzusammenfassung und Empfehlungen

¹ Universitätsklinik für Dermatologie und Venerologie, Medizinische Universität Graz

² Universitätsklinik für Dermatologie und Venerologie, Medizinische Universität Wien

³ Universitätsklinik für Dermatologie, Venerologie und Allergologie Innsbruck

⁴ Paracelsus Medizinische Privatuniversität, Landeskrankenhaus Salzburg

⁵ Dermatologische Abteilung, Klinik Donaustadt, Wiener SMZ-Ost-Donauspital

⁶ Hautfacharztordination Wien

Einleitung

Vitiligo ist eine chronische Autoimmunerkrankung der Haut, bei der autoreaktive zytotoxische CD8⁺ T-Zellen zu einem Untergang der Melanozyten und komplettem Pigmentverlust in den betroffenen Hautarealen führen. Die Prävalenz in Europa liegt laut Literatur zwischen 0,5–1%. Die Erkrankung kann in jedem Alter erstmals auftreten, mit zwei Altersgipfeln um das 10. und 34. Lebensjahr. Assoziationen mit anderen Autoimmunerkrankungen wie Hashimoto Thyreoiditis, Alopecia areata, Autoimmungastritis mit Vitamin B₁₂-Mangel (Perniziöse Anämie), Diabetes mellitus Typ 1, Lupus erythematosus und entzündlichen Darmerkrankungen sind bekannt.

Der Einfluss von Vitiligo auf das Leben der daran leidenden Menschen wurde lange Zeit extrem unterschätzt. In einer Publikation, welche bei den 12 häufigsten Dermatosen den Schweregrad der von den Betroffenen rückgemeldeten Lebensqualitätseinschränkung auflistet, erreicht Vitiligo den Platz drei nach Hidradenitis suppurativa und sexuell übertragbaren Erkrankungen¹. Viele Studien belegen inzwischen, dass Vitiligopatienten gehäuft an Angstzuständen, Schlafstörungen, Beziehungsproblemen, depressiven Verstimmungen oder manifesten Depressionen leiden². Eine rezente internationale Befragung ergab, dass fast die Hälfte der Patienten im Alltag durch Vitiligo eingeschränkt ist (Camouflage, Kleiderwahl, Sonnenschutzmaßnahmen, freizeitleiche und soziale Aktivitäten) und etwa 42% der Patienten auch einen negativen Einfluss der Vitiligo auf ihre berufliche Laufbahn sehen³. Vitiligo ist daher nicht nur ein kosmetisches Problem, sondern eine ernstzunehmende Erkrankung mit differenziertem

Angelika Hofer¹, Sonja Radakovic², Gudrun Ratzinger³,
Sylvia Selhofer⁴, Gregor Holzer⁵, Adrian Tanew⁶

Therapeutic management of vitiligo: guideline summary and recommendations

¹ Department of Dermatology and Venereology, Medical University of Graz

² Department of Dermatology and Venereology, Medical University of Vienna

³ University Clinic for Dermatology, Venereology and Allergology Innsbruck

⁴ Paracelsus Medical University, Salzburg State Hospital,

⁵ Dermatology Department, Donaustadt Clinic, Vienna SMZ-Ost-Donauspital

⁶ Dermatology Office Dr. Tanew, Vienna

Introduction

Vitiligo is a chronic autoimmune disease of the skin in which autoreactive cytotoxic CD8⁺ T cells contribute to the destruction of melanocytes and complete pigment loss in the affected areas of skin. According to the literature, the prevalence in Europe is between 0.5–1%. The disease can occur for the first time at any age, with two age peaks around the ages of 10 and 34. Associations with other autoimmune diseases such as Hashimoto's thyroiditis, alopecia areata, autoimmune gastritis with vitamin B₁₂ deficiency (pernicious anemia), type 1 diabetes mellitus, lupus erythematosus, and inflammatory bowel disease are known.

The impact of vitiligo on the lives of people suffering from it has been extremely underestimated for a long time. In a publication that lists the severity of the reduction in quality of life reported by sufferers of the 12 most common dermatoses, vitiligo ranks third after hidradenitis suppurativa and sexually transmitted diseases¹. Many studies now show that vitiligo patients often suffer from anxiety, sleep disorders, relationship problems, and depressive moods or manifest depression². A recent international survey revealed that almost half of patients are restricted in their everyday life by vitiligo (camouflage, choice of clothing, sun protection measures, leisure and social activities), and around 42% of patients also report a negative impact of vitiligo on their professional career³. Vitiligo is therefore not just a cosmetic problem, but a serious disease with a differentiated need for treat-

Behandlungsbedarf. Trotz dieser Tatsache und zahlreichen internationalen Publikationen mit Empfehlungen zum Management von Vitiligo sind viele Betroffene auch heute noch therapeutisch unterversorgt.

Die Erkenntnis, dass der IFN- γ /JAK/STAT Signalweg bei der Entstehung und Reaktivierung der Vitiligo eine zentrale Rolle einnimmt, hat in den letzten Jahren zu zahlreichen Publikationen geführt, in denen der Einsatz oraler oder topischer Januskinase-Inhibitoren (JAKi) bei Vitiligo evaluiert wurde. In Österreich ist seit Juni 2023 eine 1,5% Ruxolitinib-Creme für Patienten ab dem 12. Lebensjahr mit nicht-segmentaler Vitiligo und Gesichtsbefall erhältlich. In den beiden Zulassungsstudien TruE-V1 und TruE-V2 zeigten 51,2% bzw. 51,4% der behandelten Patienten bereits nach 24 Wochen eine mehr als 50%ige Repigmentierung des Gesichtes (F-VASI₅₀), 29,8% bzw. 30,9% eine mehr als 75%ige (F-VASI₇₅) Repigmentierung und 15,3% bzw. 16,3% eine Repigmentierung von zumindest 90% (F-VASI₉₀). Nach 52 Wochen erzielten 75,1% bzw. 74% aller Patienten einen F-VASI₅₀, 52,6% bzw. 48,0% einen F-VASI₇₅ und 32,9% bzw. 27,7% einen F-VASI₉₀. Bei der Auswertung des T-VASI (total VASI), der die Depigmentierung aller Hautareale erfasst, zeigte sich nach 52 Wochen Therapie bei der Hälfte aller Patienten (TruE-V1 53,2% / TruE-V2 49,2%) eine mehr als 50%ige Repigmentierung (T-VASI₅₀), wobei dieser Wert häufiger bei Jugendlichen als bei Erwachsenen (60% vs. 49,7%) erzielt werden konnte. Die beobachteten Nebenwirkungen beschränkten sich auf die Haut und waren ausnahmslos leicht bis moderat und reversibel (Akne bis 52 Wo: TruE-V1 6,3% / TruE-V2 6,6% und Juckreiz bis 52 Wo: TruE-V1 5,4% / TruE-V2 5,3%)⁴.

Die Neueinführung von Ruxolitinib, als erste explizit für Vitiligo zugelassene Lokalthherapie, erfordert eine Aktualisierung der Leitlinien, die vielerorts schon im Gange ist. Die vorliegende Leitlinie gibt einen Überblick über neue Entwicklungen auf dem Gebiet der Vitiligo und fasst Erkenntnisse und Empfehlungen der in den letzten Jahren publizierten Literatur zusammen⁵⁻¹³.

Erstvorstellung von Patienten mit Vitiligo

Im Rahmen der Erstvorstellung sind neben Familienanamnese, assoziierten Autoimmunerkrankungen und Vortherapien auch der Leidensdruck und die Einschränkung der Lebensqualität (DLQI, VitiQoL) zu erheben. Bei Anzeichen ausgeprägter psychosozialer Beeinträchtigung sollten Patienten auf eine mögliche Inanspruchnahme psychologischer Hilfe hingewiesen werden, da Stress den Verlauf der Vitiligo negativ beeinflussen kann. Die Aufklärung, dass die Behandlung einer Vitiligo viele Monate und im Einzelfall auch Jahre dauern kann, ist ebenso wichtig wie Informationen zur Erkrankung (Patientenbroschüren), der richtigen Anwendung von Sonnenschutzmitteln und Möglichkeiten, die depigmentierten Hautareale durch Camouflage oder Selbstbräuner zu verbergen. Selbsthilfegruppen wie der Deutsche Vitiligo-Bund können bei der Aufklärung wichtige Unterstützung bieten.

Despite this fact and the numerous international publications that provide recommendations for the management of vitiligo, many sufferers are still underserved therapeutically.

The realization that the IFN- γ /JAK/STAT signaling pathway plays a central role in the development and reactivation of vitiligo has resulted in numerous publications in recent years evaluating the use of oral or topical Janus kinase inhibitors (JAKi) in vitiligo. In Austria, a 1.5% ruxolitinib cream has been available since June 2023 for patients aged 12 and up with non-segmental vitiligo and facial lesions. In the two pivotal studies on TruE-V1 and TruE-V2, 51.2% and 51.4% of treated patients showed more than 50% repigmentation of the face (F-VASI₅₀) after 24 weeks, 29.8% and 30.9% showed more than 75% repigmentation (F-VASI₇₅), and 15.3% and 16.3% showed at least 90% repigmentation (F-VASI₉₀), respectively. After 52 weeks, 75.1% and 74.0% of all patients had achieved an F-VASI₅₀, 52.6% and 48.0% an F-VASI₇₅, and 32.9% and 27.7% an F-VASI₉₀. In the evaluation of the T-VASI (total VASI), which records the depigmentation of all skin areas, half of all patients (TruE-V1 53.2% / TruE-V2 49.2%) showed more than 50% repigmentation (T-VASI₅₀) after 52 weeks of therapy, whereby this value was achieved more frequently in adolescents than in adults (60% vs. 49.7%). The side effects observed were limited to the skin and were without exception mild to moderate and reversible (acne up to 52 weeks: TruE-V1 6.3%/TruE-V2 6.6%, and itching up to 52 weeks: TruE-V1 5.4%/TruE-V2 5.3%)⁴.

The new introduction of ruxolitinib for the treatment of vitiligo requires the guidelines to be updated, a process which is already underway in many places. This mini-guideline provides an overview of new developments in the field of vitiligo and summarizes findings and recommendations from the literature published in recent years⁽⁵⁻¹³⁾.

Initial presentation of patients with vitiligo

In addition to the family history, the associated autoimmune diseases and previous therapies, level of suffering, and reduction in quality of life (DLQI, VitiQoL) should also be assessed during the initial presentation. If signs of pronounced psychosocial impairment are observed, patients should be advised to seek psychological help, as stress can have a negative impact on the course of vitiligo. It is as important to explain that the treatment of vitiligo can take many months and, in some cases, even years, as it is to provide information about the disease (patient brochures), how to correctly use sunscreen, and how to conceal the depigmented areas of skin with camouflaging or self-tanning products. Self-help groups such as the German Vitiligo Association can offer important support by providing information.

Zur Diagnosesicherung ist die klinische Untersuchung in der Regel ausreichend, um Differentialdiagnosen auszuschließen, den Vitiligotyp zu bestimmen (nicht-segmentale Vitiligo (NSV), segmentale Vitiligo (SV), gemischte Vitiligo, unklassifizierbare Vitiligo) und die betroffene Fläche abzuschätzen (limitiert bis 3%, moderat bis 10%, großflächig > 10%, subtotal > 80%). Zur besseren Beurteilung der Erkrankungsaktivität der Vitiligo wird eine Woodlichtuntersuchung empfohlen. Typische Aktivitätszeichen sind winzige kleine Flecken in der normal pigmentierten Haut neben Vitiligoläsionen (Konfetti-Zeichen), eine mehrfarbige Randzone (Trichrom-Zeichen) oder ein positives Köbner-Phänomen.

Der Ausgangsbefund der Vitiligo soll vor Therapiebeginn mittels Fotos, Skizzen und/oder einem Score (BSA, VASI, <www.vitiligo-calculator.com>) dokumentiert werden. An Laboruntersuchungen wird bei der Erstdiagnose einer Vitiligo die Untersuchung der Schilddrüsenparameter (TSH, sowie anti-TPO-, anti-TG- und TR-AK) empfohlen. Bei anamnestischen Hinweisen auf das Vorliegen weiterer Autoimmunerkrankungen wird eine entsprechend erweiterte Laboruntersuchung empfohlen (Blutzucker, Vitamin B₁₂). Funktionelle Augenmitbeteiligungen sind durch Vitiligo nicht zu erwarten, jedoch kommt das trockene Auge gehäuft vor¹⁴.

To confirm the diagnosis, the clinical examination is usually sufficient to rule out differential diagnoses, determine the vitiligo type (non-segmental vitiligo (NSV), segmental vitiligo (SV), mixed vitiligo, unclassifiable vitiligo), and estimate the affected area (limited to 3%, moderate to 10%, extensive > 10%, nearly total > 80%). A Woodlight examination is recommended to more effectively assess the disease activity of vitiligo. Typical signs of activity are tiny small patches on the normally pigmented skin near vitiligo lesions (confetti vitiligo), a multicolored border zone (trichrome vitiligo), or a positive sign of Köbner's phenomenon.

The initial vitiligo findings should be documented before starting treatment using photos, sketches, and/or a score (BSA, VASI, www.vitiligo-calculator.com). Laboratory tests for the initial diagnosis of vitiligo include thyroid parameters (TSH, as well as anti-TPO, anti-TG and TR-AK). If there are anamnestic indications of the presence of other autoimmune diseases, a correspondingly extended laboratory examination is recommended (blood sugar, vitamin B-12). Functional eye involvement is not to be expected due to vitiligo, but dry eye syndrome is more common¹⁴.

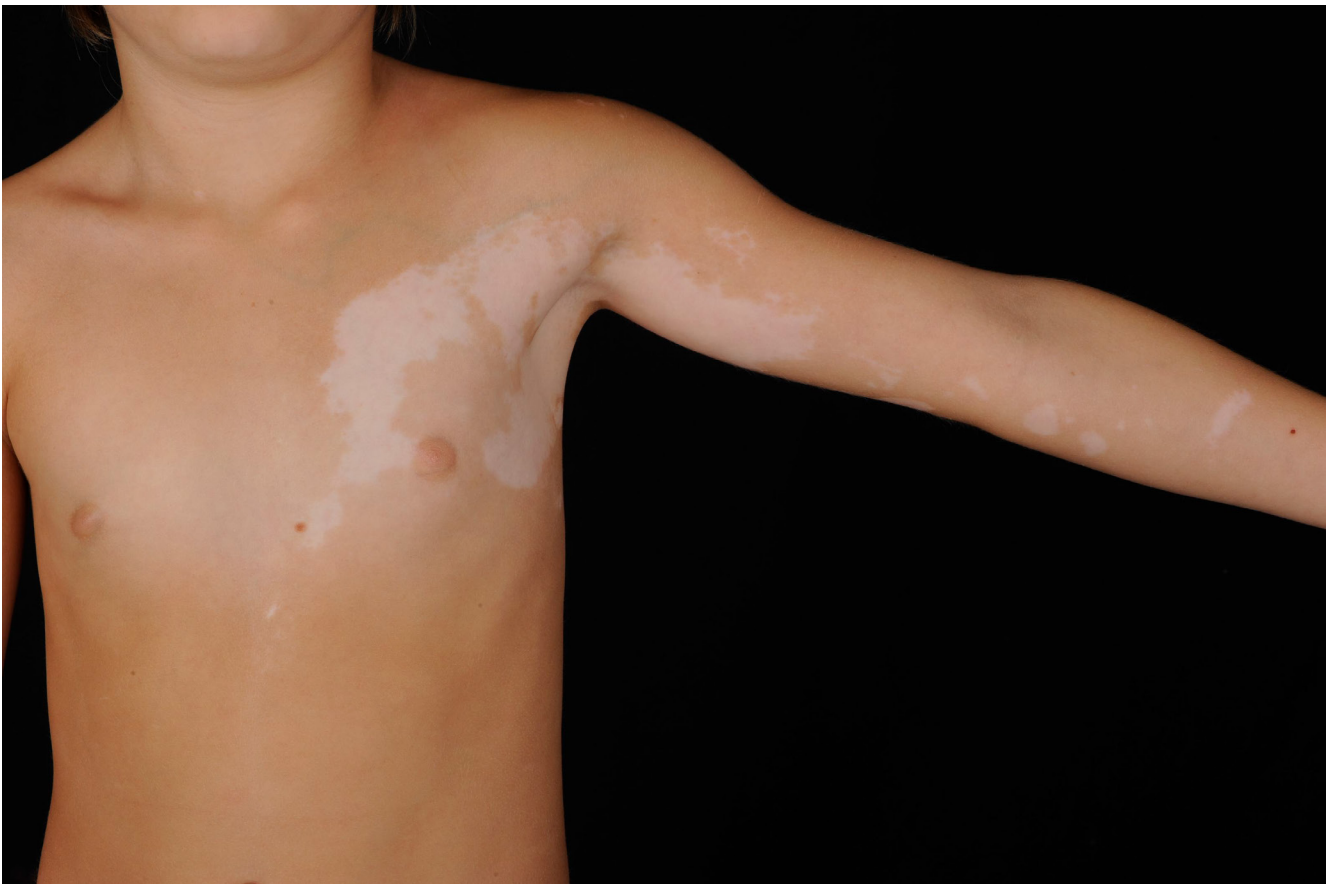

Abbildung 1. Segmentale Vitiligo an der Brust und am Arm linksseitig.

Figure 1: Segmental vitiligo on the left side of the chest and arm.

Lokalthherapie zur Repigmentierung der Vitiligo⁵⁻¹²

Eine topische immunmodulierende Therapie muss über mindestens 3–6 Monate angewendet werden, um das Therapieansprechen ausreichend abschätzen zu können. Bei guter Repigmentierung ist die Fortsetzung der Therapie zweckmäßig. Topische Kortikosteroide (TKS) sind Mittel der ersten Wahl bei limitierter extrafazialer Vitiligo. In früheren klinischen Studien erwiesen sich topische Klasse IV- und Klasse III-Kortikosteroide als vergleichbar effektiv, wobei die Klasse IV-Steroide schneller wirkten, aber auch mit wesentlich mehr Nebenwirkungen einhergingen¹⁵. Heutzutage wird den modernen Klasse III-Kortikosteroiden (Mometasonfuroat, Methylprednisolonaceponat) der Vorzug gegeben, da sie auch bei langzeitiger einmal täglicher Anwendung ein sehr geringes Nebenwirkungspotential haben. Die Art der Anwendung über längere Zeiträume ist allerdings nicht standardisiert. Manche in der Behandlung der Vitiligo erfahrene Ärzte behandeln über Monate kontinuierlich, während andere ein intermittierendes Anwendungsschema bevorzugen, beispielsweise 2 Wochen täglich pro Monat. Einzelne Leitlinien empfehlen auch die alternierende Gabe topischer Steroide und Calcineurininhibitoren^{7,8}. Calcineurininhibitoren sind die Erstlinien-Therapie für Vitiligo im Gesichts- und Halsbereich, wo die Wirksamkeit mit der von Kortikosteroiden vergleichbar ist. In extrafazialen Körperregionen sind Calcineurininhibitoren deutlich schwächer wirksam und den Kortikosteroiden in der Repigmentierungsrate unterlegen. Es gibt keine direkten Vergleichsstudien zur Wirksamkeit zwischen den beiden Calcineurininhibitoren Tacrolimus und Pimecrolimus, im indirekten Vergleich scheinen beide Substanzen ähnlich gut wirksam zu sein. Da die kommerziell verfügbaren tacrolimushaltigen Präparate sehr reichhaltig (fett) sind, eignet sich deren Anwendung mehr für die kühle Jahreszeit bzw. abendliche Anwendung. Calcineurininhibitoren müssen im Gegensatz zu Kortikosteroiden zweimal täglich angewendet werden. Topische Vitamin D-Derivate sind als Monotherapie der Vitiligo unwirksam.

Im April 2023 wurde topisches Ruxolitinib, ein JAK1/2-Inhibitor, von der Europäischen Kommission explizit zur Therapie der nicht-segmentalen Vitiligo mit Gesichtsbefall ab dem 12. Lebensjahr zugelassen. Die Creme wird 2x täglich angewendet, laut Zulassung dürfen maximal 10% der Körperoberfläche behandelt werden. Lippen und Schleimhäute sind nicht zu behandeln. Frauen im gebärfähigen Alter müssen während und bis 4 Wochen nach Beendigung der Behandlung eine zuverlässige Verhütungsmethode anwenden. Wenn es bei laufender Ruxolitinibtherapie nach einem Jahr zu keiner nennenswerten Repigmentierung (\leq VASI25) kommt, ist die Therapie zu beenden.

Da derzeit keine Vergleichsstudien zwischen TKS bzw. TCI und Ruxolitinib hinsichtlich Wirksamkeit und Nebenwirkungen vorliegen, wird zum gegenwärtigen Zeitpunkt der Einsatz von Ruxolitinib erst nach erfolgloser, leitlinienkonformer Therapie oder bei Auftreten von Nebenwirkungen unter TKS und TCN empfohlen. Unter diesen Voraussetzungen kann auch um Bewilligung der Kostenübernahme durch den Sozialversicherungsträger angesucht werden.

Local therapy for repigmentation of vitiligo⁵⁻¹²

Topical immunomodulating therapy must be applied for at least 3–6 months to adequately assess the response to therapy. If repigmentation is good, it is advisable to continue the therapy. Topical corticosteroids (TCS) are the first choice for the treatment of limited extrafacial vitiligo. In earlier clinical studies, topical class IV and class III corticosteroids proved to be comparably effective, whereby class IV steroids act more rapidly but are also associated with significantly more side effects¹⁵. Currently, modern class III corticosteroids (mometasone furoate, methylprednisolone aceponate) are preferred, as they have a very low potential for causing side effects even when taken once-daily in the long term. However, the method of application over longer periods of time is not standardized. Some physicians experienced in the treatment of vitiligo treat patients continuously for months, while others prefer to use intermittent application regimens after 3 months, for example, 2 weeks of daily application per month. Some guidelines also recommend the alternating administration of topical steroids and calcineurin inhibitors^{7,8}. Calcineurin inhibitors are the first-line therapy for vitiligo in the face and neck areas, where the efficacy is comparable to that of corticosteroids. In extrafacial regions of the body, calcineurin inhibitors are significantly less effective and inferior to corticosteroids with respect to the repigmentation rate. There are no direct comparative studies on the efficacy of the two calcineurin inhibitors tacrolimus and pimecrolimus; in an indirect comparison, both substances seem to be similarly effective. As the commercially available preparations containing tacrolimus are very rich (fatty), their use is more suitable for use in the cool season or in the evening. Unlike corticosteroids, calcineurin inhibitors must be applied twice daily. Topical vitamin D derivatives are ineffective as a monotherapy for vitiligo.

In April 2023, topical ruxolitinib, a JAK1/2 inhibitor, was approved by the European Commission for the treatment of non-segmental vitiligo in patients with facial lesions aged 12 and up. The cream is applied twice daily; according to the approval documentation, at most 10% of the body surface may be treated. Lips and mucous membranes should not be treated. Women of childbearing age must use a reliable contraceptive method during and up to four weeks after the end of treatment. If no significant repigmentation occurs (\leq VASI25) after one year of ongoing ruxolitinib therapy, the treatment should be discontinued.

As no studies have compared TKS or TCI and ruxolitinib with regard to efficacy and side effects, the use of ruxolitinib is currently only recommended after unsuccessful, guideline-compliant therapy or if side effects occur with TKS and TCN. Under these conditions, an application can also be filed with the social insurance institution to cover the costs.

Während der sonnenreichen Monate kann der therapeutische Effekt aller topischen Therapien wahrscheinlich durch eine zusätzliche moderate Sonnenlichtexposition erhöht werden. Zu diesem Zweck sollen die betroffenen Hautareale mehrmals pro Woche der Sonne ausgesetzt werden (ohne vorheriges Auftragen eines Sonnenschutzmittels), beginnend mit 5–10 Minuten und sukzessiver Steigerung der Expositionszeit bis 45 Minuten¹⁶.

Ganzkörper- und gezielte Phototherapie mit Schmalband-UVB zur Repigmentierung der Vitiligo^{5,7,8,12}

Eine Schmalband-UVB (311 nm)-Phototherapie (narrowband UVB, NB-UVB) ist bei Vitiligo indiziert, wenn aufgrund der Ausdehnung eine topische Therapie nicht mehr praktikabel erscheint. Ein frühzeitiger Beginn einer Ganzkörper-Phototherapie ist insbesondere bei aktiver Vitiligo angezeigt, um die Krankheitsaktivität zu stoppen. Hinzu kommt, dass das Ansprechen auf die Therapie in einem inversen Verhältnis zur Krankheitsdauer steht (besseres Ansprechen bei kurzer Erkrankungsdauer). Wie auch bei den topisch zu verabreichenden Medikamenten sprechen depigmentierte Areale an akralen Lokalisationen, Mamillen und im Genitalbereich sowie Vitiligo-Areale mit Leukotrichie schlecht bis gar nicht auf eine Phototherapie an.

During the sunny months, the therapeutic effect of all topical therapies can probably be increased by additional moderate exposure to sunlight. For this purpose, the affected skin areas should be exposed to the sun several times a week (without the prior application of a sunscreen), starting with 5–10 minutes and successively increasing the duration of exposure up to 45 minutes¹⁶.

Whole-body and targeted phototherapy with narrowband UVB for repigmentation of vitiligo^{5,7,8,12}

Narrowband UVB (311 nm) phototherapy (narrowband UVB, NB-UVB) is indicated for vitiligo if topical therapy no longer appears practicable due to the extent of the disease. Early whole-body phototherapy is particularly indicated for active vitiligo to cease the disease activity. In addition, the response to therapy is inversely related to the duration of the disease (better response seen when the disease is of short duration). As with topical medication, depigmented areas in acral localizations, nipples, and the genital area, as well as vitiligo areas with leukotrichia, respond poorly or not at all to phototherapy.

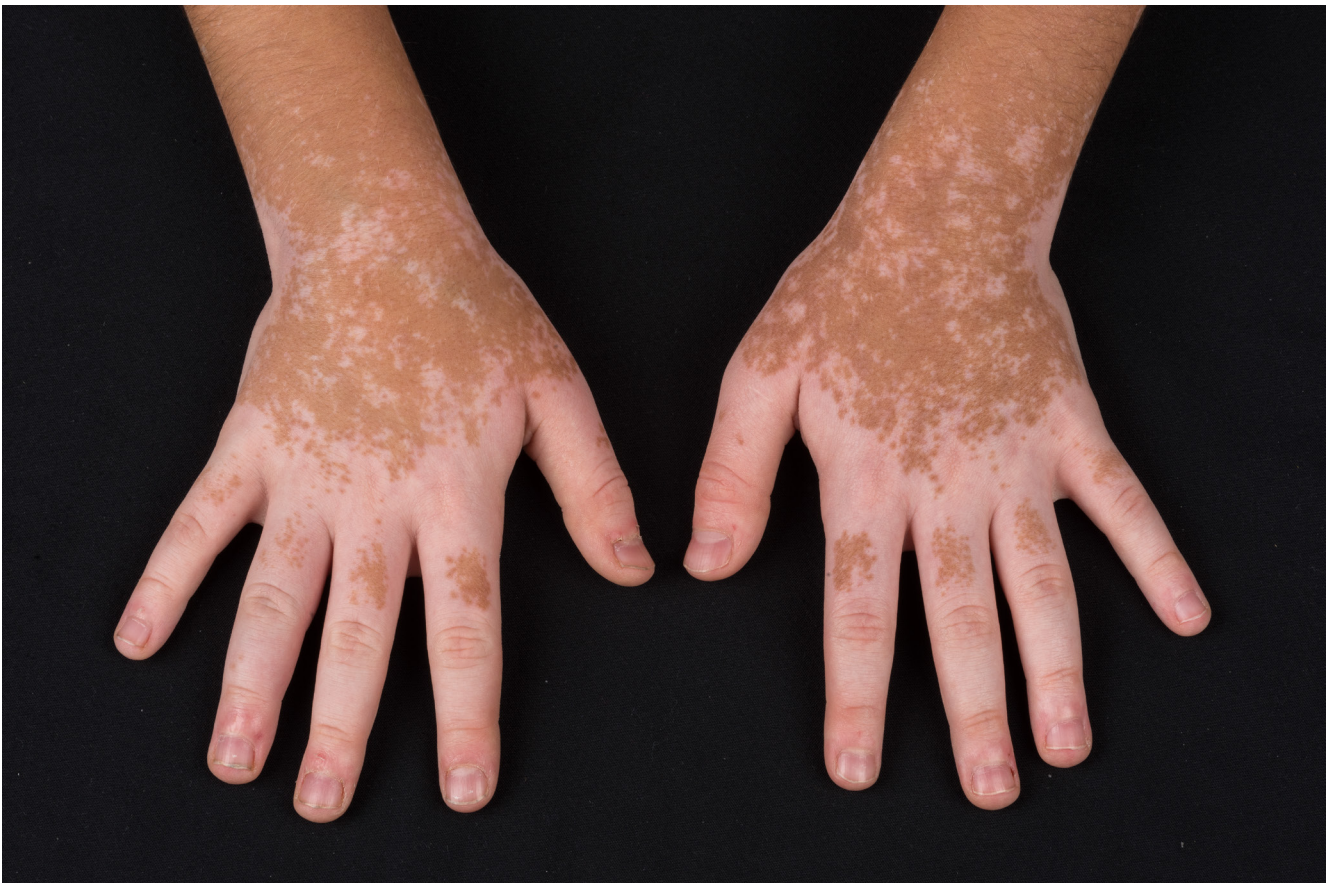

Abbildung 2. Progressive nicht-segmentale Vitiligo der Hände

Figure 2 Progressive non-segmental vitiligo on the hands.

Je nach Größe und Verteilung der zu behandelnden depigmentierten Areale kann eine Ganzkörperbestrahlung (in Bestrahlungskabinen), eine Teilbelichtung (mit UVB-Lichtstab bzw. Lichtkamm) oder eine gezielte Belichtung (Excimer-Licht, Excimer-Laser) erfolgen. Die NB-UVB-Phototherapie wird üblicherweise 2–3 mal pro Woche durchgeführt. Unabhängig vom Hauttyp kann mit einer initialen Bestrahlungsdosis von 200 mJ/cm² begonnen werden, die in weiterer Folge jeweils um 10–20% (alternativ mit fixen Dosissteigerungen um jeweils 50 mJ/cm²) erhöht wird, bis sich eine diskrete Erythemreaktion einstellt. Danach müssen die Dosisanpassungen individuell erfolgen, wobei ein gelegentlich auftretendes Erythem als Richtwert für eine ausreichende Dosierung gilt (obwohl vermutlich auch suberythemogene UV-Dosen therapeutisch effizient sind). Die Patienten sollten alle 3 Monate auf das Therapienanprechen evaluiert werden. Wenn es innerhalb von 24 Wochen (bis zu 72 Therapien)¹⁷ zu keiner nennenswerten Repigmentierung kommt oder die Repigmentierung nach 6 Monaten unzureichend ist, sollte die Bestrahlung beendet werden⁵. Bei Therapie-Respondern zeigen sich erste Anzeichen einer beginnenden Repigmentierung oft bereits innerhalb der ersten 3 Monate, danach nimmt die Repigmentierungsdynamik zumeist zu. Bei zufriedenstellender und fortlaufender Repigmentierung kann die Phototherapie auch bis zu 24 Monate fortgeführt werden. Wenn allerdings im Verlauf der 3-monatigen Kontrollen keine weitere Repigmentierung mehr zu erkennen ist, sollte die Therapie beendet werden. Zur Langzeitsicherheit einer NB-UVB-Phototherapie bei Patienten mit Vitiligo (die per se ein verringertes Risiko haben, an einem melanozytären oder nicht-melanozytären Hautkrebs zu erkranken) liegen beruhigende Daten vor. So wurde in einer koreanischen Studie bei etwa 40.000 Patienten mit Vitiligo, die bis zu 200 UV-Expositionen erhalten hatten, keine erhöhte Hautkrebsrate festgestellt. Patienten mit 200 bis 500 UV-Bestrahlungen (717 Patienten) zeigten in dem Beobachtungszeitraum von bis zu 10 Jahren zwar vermehrt aktinische Keratosen, aber keine erhöhte Inzidenz von Hautkrebs¹⁸.

Die Wirksamkeit der Phototherapien kann sowohl durch die gleichzeitige Anwendung von topischen als auch systemischen Medikamenten gesteigert werden. Entsprechende Daten liegen unter anderem für die Kombination mit topischen Calcineurininhibitoren (TCI)¹⁹, Vitamin D-Analoga²⁰, topischen und systemischen JAKi²¹ und systemischen Antioxidantien²² vor. Alle diese Studien waren allerdings auf Studienzeiträume von ≤ 6 Monaten begrenzt, weshalb unklar ist, ob durch die diversen Kombinationen lediglich das Ansprechen auf eine Phototherapie beschleunigt wird oder auch langfristig bessere Therapieergebnisse erzielt werden können.

Zur Behandlung kleinflächiger depigmentierter Hautareale bei Erwachsenen und Kindern eignet sich die gezielte 308-nm-Phototherapie mit Excimer-Laser oder Excimer-Licht, wobei sich in Studien kein Unterschied in der Effektivität der beiden Lichtquellen in Bezug auf eine Repigmentierung von ≥ 50% und ≥ 75% zeigte²³. Im Vergleich zur NB-UVB-Lichttherapie mit 311 nm tritt eine Repigmentierung unter Excimer-Therapie früher und nach Verabreichung einer geringeren kumulativen

Depending on the size and distribution of the depigmented areas to be treated, whole-body irradiation (in irradiation cabins), partial exposure (with a UVB light rod or light comb), or targeted exposure (excimer lamp, excimer laser) can be used. NB-UVB phototherapy is usually carried out 2–3 times a week. Irrespective of the skin type, an initial irradiation dose of 200 mJ/cm² can be used, which is subsequently increased by 10–20% (or alternatively by increasing a fixed dose by 50 mJ/cm² per step) until a discrete erythema reaction occurs. Thereafter, the dose adjustments must be individualized, and occasional erythema serves as a guideline for adequate dosing (although sub-erythemogenic UV doses are probably also therapeutically efficient). Patients should be evaluated every 3 months for their response to therapy. If no significant repigmentation occurs within 24 weeks (up to 72 treatments)¹⁷ or if repigmentation is insufficient after 6 months, the irradiation should be discontinued⁵. Therapy responders usually show the first signs of incipient repigmentation within the first 3 months, after which the repigmentation dynamics usually increase. If the repigmentation is satisfactory and ongoing, phototherapy can be continued for up to 24 months. However, if no further repigmentation is observed at the 3-month check-ups, the therapy should be discontinued. There are reassuring data on the long-term safety of NB-UVB phototherapy in patients with vitiligo (who have a reduced risk per se of developing melanocytic or non-melanocytic skin cancer). In a Korean study, for example, no increased skin cancer rate was found in around 40,000 patients with vitiligo who had received up to 200 UV exposures. Patients receiving 200 to 500 UV exposures (717 patients) showed an increased incidence of actinic keratoses during the observation period of up to 10 years, but no increased incidence of skin cancer.¹⁸

The efficacy of phototherapies can be increased by the simultaneous application of topical and systemic medications. Corresponding data are available for the combination with topical calcineurin inhibitors (TCI)¹⁹ vitamin D analogs²⁰, topical and systemic JAKi²¹, and systemic antioxidants²², among others. However, all these studies were limited to study periods of ≤ 6 months, which is why it is unclear whether the various combinations merely accelerate the response to phototherapy or whether better therapy results can also be achieved in the long term.

Targeted 308-nm phototherapy with an excimer laser or excimer lamp is suitable for treating small areas of depigmented skin in adults and children, whereby studies have shown no difference in the effectiveness of the two light sources in terms of repigmentation, namely 50% and ≥ 75%, respectively²³. Compared to NB-UVB light therapy with 311 nm, repigmentation occurs earlier with excimer therapy and after the administration of a lower cumulative light dose. However, the long-term results

Lichtdosis auf. Die längerzeitigen Ergebnisse beider Therapien sind jedoch vergleichbar. Kinder sprechen besser an als Erwachsene, kleinere Herde besser als größere. Nachteile der Excimer-Therapie im Vergleich zur NB-UVB-Phototherapie sind der deutlich höhere zeitliche Aufwand der einzelnen Therapie-sitzungen und der Umstand, dass in Österreich nur sehr wenige Spezialambulanzen bzw. Fachärzte Bestrahlungen mit Excimer-Licht anbieten. Die Kombination der Excimer-Bestrahlung mit TKS oder TCI kann die Ansprechrate bei Erwachsenen und Kindern verbessern. Bei Patienten mit früher aktiver SV wird der kombinierte Einsatz von Excimer, TKS oder TCI und oraler Minipuls-Steroidtherapie empfohlen^{5,7}.

Therapeutische Interventionen bei aktiver Vitiligo⁵⁻¹²

Bei Progression einer NSV und im ersten Jahr nach Auftreten einer SV wird die NB-UVB-Phototherapie an 2 (– 3) Tagen der Woche für zumindest 3 Monate empfohlen. Kinder können bei rasch progredienter Vitiligo nach eigener Erfahrung ab dem 5. Lebensjahr (Richtwert) eine Phototherapie erhalten⁸. Bei aktiver Vitiligo kann eine orale Steroidtherapie in Kombination mit NB-UVB oder als Monotherapie über 3–6 Monate an jeweils zwei aufeinanderfolgenden Tagen in der Woche, gefolgt von 5 therapiefreien Tagen, durchgeführt werden (orale Minipulstherapie, OMP). Das Therapieschema ist nicht standardisiert, es kommen Betamethason (5 mg oder 0,1 mg/kg KG), Dexamethason (2,5–5 mg je nach Körpergewicht) oder äquivalente Dosen von Methylprednisolon oder Prednisolon zur Anwendung^{5,8}. Nebenwirkungen wie Gewichtszunahme, Schlafstörungen, Nervosität oder Akne können vorkommen, sind aber insgesamt selten und erfordern kaum jemals einen Therapieabbruch. Ein Ausschleichen der Dosis kann nach 3 Monaten Therapie mit monatlicher Dosisreduktion erfolgen, ist aber nicht erforderlich⁸. Es ist wichtig zu wissen, dass die OMP-Therapie als Monotherapie zu keiner nennenswerten Repigmentierung führt, sondern lediglich zu einem Stopp der Krankheitsaktivität.

Alternativ zu OMP wurden auch niedrig dosiertes Methotrexat, Azathioprin oder Cyclosporin eingesetzt, um die Progression einer aktiven Vitiligo aufzuhalten. Nahrungsergänzungsmittel wie *Ginkgo biloba* (120 mg/Tag) oder Antioxidantien wie z.B. Superoxiddismutase konnten außerdem in placebo-kontrollierten Studien die stabilisierende Wirkung einer NB-UVB-Phototherapie weiter verbessern²⁴. Rezent werden zur Progressionshemmung und Repigmentierung der Vitiligo auch orale JAKi wie Baricitinib, Ritlecitinib, Upadacitinib, Tofacitinib und Povorocitinib in klinischen Studien untersucht. Erste Ergebnisse zu Baricitinib und Ritlecitinib sind vielversprechend, aber derzeit ist kein oraler JAKi für Vitiligo zugelassen²⁵.

Erhaltungstherapie:^{5,7,8}

Die Rezidivrate in zuvor erfolgreich repigmentierten Arealen variiert je nach Therapieart und Studie und bewegt sich im Schnitt zwischen 43–55% innerhalb einer Nachbeobach-

for both therapies are comparable. Children respond better than adults, and smaller foci respond better than larger ones. The disadvantages of excimer therapy as compared to NB-UVB phototherapy are the significantly higher time required for the individual therapy sessions and the fact that very few specialized outpatient clinics or specialists in Austria offer irradiation with excimer light sources. The combination of excimer radiation with TCS or TCI can improve the response rate in adults and children. In patients with early active SV, the combined use of excimer, TCS, or TCI and oral mini-pulse steroid therapy is recommended^{5,7}.

Therapeutic interventions for active vitiligo⁵⁻¹²

In the case of progression of NSC and in the first year after the appearance of SV, NB-UVB phototherapy is recommended on 2(–3) days a week for at least 3 months. Based on our own experience, children can receive phototherapy from the age of 5 (guideline value) when the vitiligo progresses rapidly⁸. In the case of active vitiligo, oral steroid therapy can be carried out in combination with NB-UVB or as monotherapy for 3–6 months on two consecutive days a week, followed by five therapy-free days (oral mini-pulse therapy, OMP). The treatment regimen is not standardized; betamethasone (5 mg or 0.1 mg/kg body weight), dexamethasone (2.5–5 mg depending on body weight), or equivalent doses of methylprednisolone or prednisolone are used^{5,8}. Side effects such as weight gain, sleep disorders, nervousness, or acne may occur, but are generally rare and hardly ever require a discontinuation of therapy. The dosage can be tapered off after 3 months of therapy with monthly dose reductions, but this is not necessary⁸. It is important to know that OMP therapy as a monotherapy does not lead to any significant repigmentation, but only to a cessation of disease activity.

As an alternative to OMP, low-dose methotrexate, azathioprine, or cyclosporine have also been used to halt the progression of active vitiligo. Dietary supplements such as ginkgo biloba (120 mg/day) or antioxidants such as superoxide dismutase have also been shown to further improve the stabilizing effect of NB-UVB phototherapy in placebo-controlled studies²⁴. Recently, oral JAKi such as baricitinib, ritlecitinib, upadacitinib, tofacitinib, and povorcitinib are also being investigated in clinical trials to inhibit the progression and repigmentation of vitiligo. Initial results for baricitinib and ritlecitinib are promising, but no oral JAKi is currently approved for vitiligo²⁵.

Maintenance therapy^{5,7,8}

The recurrence rate in areas that were previously repigmented successfully varies depending on the type of therapy and study and averages between 43–55% within

tungszeit von 1–2 Jahren. Es gibt vereinzelte kleine Studien, in denen versucht wurde, die Häufigkeit der Rezidive durch eine Erhaltungstherapie mit Tacrolimus²⁶ oder Phototherapie⁵ zu senken, allerdings sind die Daten dazu insgesamt noch unzulänglich. Im Einzelfall kann bei stabiler Vitiligo in definierten Körperarealen eine Erhaltungstherapie zur Rezidivprophylaxe erwogen werden.

Chirurgische und supportive Maßnahmen^{5,7,26}

Bei stabiler und limitierter Vitiligo und/oder Nichtansprechen auf andere Therapien können mit chirurgischen Maßnahmen in vielen Fällen sehr gute kosmetische Ergebnisse erzielt werden. Dabei werden funktionsfähige Melanozyten aus gesunder Haut entnommen (mittels ultradünner Spalthaut, Minihautstanzen, Saugblasentechnik) und/oder daraus gewonnene nichtkultivierte oder kultivierte epidermale Zellsuspensionen auf die ablativ vorbehandelten depigmentierten Areale einer Vitiligo transplantiert. Bedauerlicherweise gibt es aber aktuell kein Zentrum im deutschsprachigen Raum, das autologe Zell- oder Hauttransplantationen bei Patienten mit Vitiligo durchführt.

a follow-up period of 1–2 years. In some isolated small studies, attempts have been made to reduce the frequency of recurrences by providing maintenance therapy with tacrolimus²⁶ or phototherapy⁵, although the overall dataset on this is still inadequate. In individual cases of stable vitiligo in defined areas of the body, maintenance therapy can be considered to prevent recurrences.

Surgical and supportive measures^{5,7,26}

In many cases where vitiligo is stable and limited and/or non-responsive to other therapies, very good cosmetic results can be achieved with surgical measures. Functional melanocytes are removed from healthy skin (using ultra-thin split skin, mini skin punches, suction bladder technique) and/or non-cultivated or cultivated epidermal cell suspensions obtained from these are transplanted onto the ablatively pre-treated depigmented areas of vitiligo. Unfortunately, however, no center in German-speaking countries currently performs autologous cell or skin transplants in patients with vitiligo.

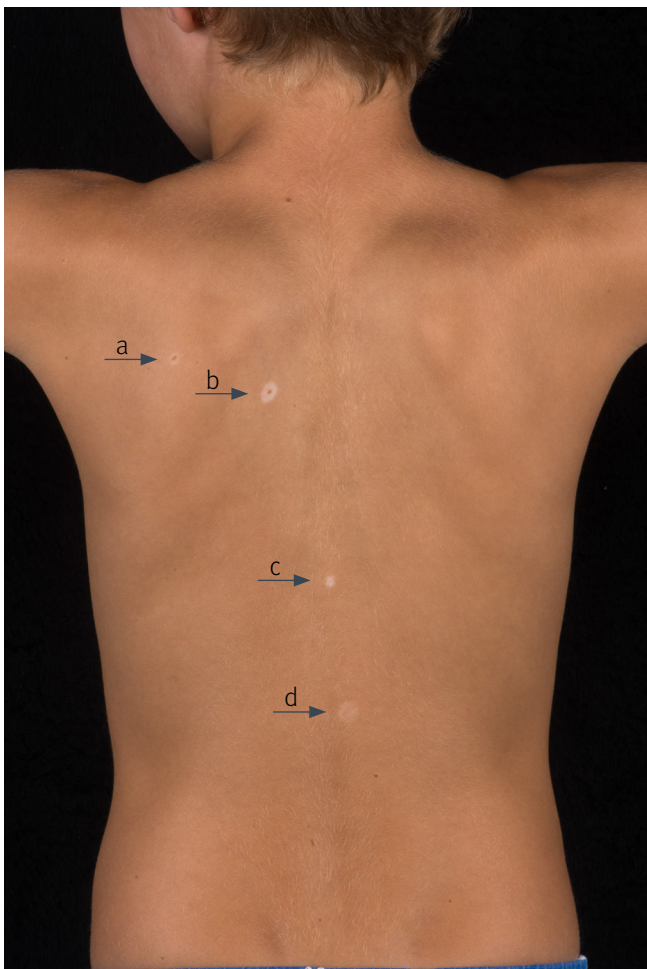


Abbildung 3. Halo-Nävi in verschiedenen Entwicklungsstadien am Rücken, häufig assoziiert mit nicht-segmentaler Vitiligo. a. Entstehender Halo-Nävus mit hypopigmentiertem Randsaum, b. voll entwickelter Halo-Nävus c. randbetonte Repigmentierung eines Halo-Nävus nach Zerstörung der zentralen Pigmentanteile, d. diffuse vollständige Repigmentierung eines ursprünglichen Halo-Nävus.

Figure 3: Halo nevi in various stages of development on the back, often associated with non-segmental vitiligo. a. Emerging halo nevus with hypopigmented rim, b. fully developed halo nevus, c. marginal repigmentation of a halo nevus after destroying the central pigment components, d. diffuse complete repigmentation of an original halo nevus.

Ganz allgemein sollten Patienten mit Vitiligo immer auch über die Möglichkeit der Farbangleichung durch Selbstbräuner, die Abdeckung von Vitiligoarealen durch Camouflage-Produkte und die korrekte Durchführung von Sonnenschutzmaßnahmen aufgeklärt werden.

Eine Depigmentierungstherapie gilt als ultima ratio und sollte nur bei subtotaler Vitiligo bei Patienten mit dunklem Hauttyp und großem Leidensdruck in Erwägung gezogen werden. Als chemisches Agens kann der Monobenzylether von Hydrochinon (MBEH) als 20%ige Creme (nicht in Europa erhältlich) 1–2 täglich über viele Monate verschrieben werden. Alternativen dazu sind Phenolpeeling, Kryotherapie oder Lasertherapie (mittels Q-switched-Alexandrit-Laser oder Q-switched Rubin-Laser).

Empfehlungen

1. Bei Vitiligo sind zur Diagnosestellung, Aktivitätsbeurteilung und Verlaufskontrolle ergänzende Woodlicht-Untersuchungen sinnvoll.
2. Eine frühzeitig einsetzende intensive Therapie, insbesondere auch bei Kindern, kann möglicherweise das therapeutische Ansprechen und die Langzeitprognose verbessern.
3. Als Basislaboruntersuchung bei Patienten mit neu diagnostizierter Vitiligo wird ein Screening auf autoimmune Schilddrüsenerkrankungen empfohlen (TSH, anti-TPO, anti-TG, TRAK). Bei anamnestischen Hinweisen auf das Vorliegen weiterer Autoimmunerkrankungen soll die Laboruntersuchung entsprechend erweitert werden.
4. Eine aktive Vitiligo kann sowohl mit einer Ganzkörper-NB-UVB-Therapie als auch einer oralen Minipuls-Therapie mit Steroiden (üblicherweise 6 Monate) behandelt werden, um die Progression zu stoppen.
5. Für die topische Therapie von behandlungsnaiven Patienten sollten im Gesichts- und Halsbereich primär Calcineurininhibitoren und an anderen Lokalisationen moderne Klasse III-Kortikosteroide zur Anwendung kommen.
6. Vor Verschreibung von Ruxolitinib-Creme sollte eine zumindest 3–6-monatige leitliniengerechte Vortherapie mit topischen Kortikosteroiden und/oder Calcineurininhibitoren und/oder Phototherapie erfolgt sein, welche entweder zu keinem ausreichenden therapeutischen Erfolg geführt hat ($VASI < 25\%$) oder wegen Nebenwirkungen vorzeitig abgebrochen werden musste.
7. Ruxolitinib soll auf die von Vitiligo betroffenen Hautareale und perilesional (ca. 1 cm der angrenzenden gesunden Haut) aufgetragen werden. Die Behandlung üblicherweise therapieresistenter Areale wie solchen an Fingern und Zehen wird nicht empfohlen, da hier keine klinisch relevante Repigmentierung zu erwarten ist.
8. Es gibt keinen datenbasierten Konsens über das optimale Zeitintervall zwischen dem Auftragen von Ruxolitinib-Creme und nachfolgender Verabreichung von Pflegeprodukten, Kosmetika oder Sonnenschutzmitteln. Die diesbezüglichen Expertenempfehlungen variieren zwischen 30 Minuten (auch aus Gründen der Praktikabilität) und 120 Minuten.

In general, patients with vitiligo should always be informed about the possibility to color match areas with self-tanning products, cover vitiligo areas with camouflaging products, and taught how to correctly implement sun protection measures.

Depigmentation therapy is considered the last resort and should only be considered in cases of subtotal vitiligo in patients with a dark skin type and high levels of suffering. As a chemical agent, monobenzyl ether of hydroquinone (MBEH) can be prescribed as a 20% cream (not available in Europe) 1–2 times a day over a period of many months. Alternatives are phenol peeling, cryotherapy, or laser therapy (using a Q-switched alexandrite laser or Q-switched ruby laser).

Recommendations

1. In the case of vitiligo, additional Woodlight examinations are useful for performing a diagnosis, assessing activity, and monitoring progress.
2. Early intensive therapy, especially in children, can potentially improve the therapeutic response and long-term prognosis.
3. Screening for autoimmune thyroid diseases (TSH, anti-TPO, anti-TG, TRAK) is recommended as a basic laboratory test for patients with newly diagnosed vitiligo. If there are anamnestic indications of the presence of other autoimmune diseases, the laboratory examination should be extended accordingly.
4. Active vitiligo can be treated with both whole body NB-UVB therapy and oral mini-pulse therapy with steroids (usually 6 months) to halt progression.
5. For the topical therapy of treatment-naive patients, calcineurin inhibitors should be used primarily in the face and neck area, and modern class III corticosteroids should be used outside of these areas.
6. Before prescribing ruxolitinib cream, at least 3–6 months of guideline-compliant prior therapy with topical corticosteroids and/or calcineurin inhibitors and/or phototherapy should have taken place, which either did not lead to sufficient therapeutic success ($VASI < 25\%$) or had to be discontinued prematurely due to side effects.
7. Ruxolitinib should be applied to the areas of skin affected by vitiligo and to the areas around the lesion (approx. 1 cm of the adjacent healthy skin). Treatment of areas that are usually resistant to therapy, such as those on the fingers and toes, is not recommended, as no clinically relevant repigmentation should be expected here.
8. There is no data-based consensus on the optimal time interval between the application of ruxolitinib cream and the subsequent administration of skin care products, cosmetics, or sunscreen. The relevant expert recommendations vary between 30 minutes (also for reasons of practicability) and 120 minutes.

9. Moderate Sonnenexposition (zwischen anfänglich 5 Minuten und Steigerung bis zu 45 Minuten) zusätzlich zu einer topischen und/oder systemischen Behandlung hat wahrscheinlich eine additive repigmentierende Wirkung.
10. Nach Einleitung einer Therapie sollte alle 3 Monate eine dermatologische Verlaufskontrolle (mit Fotos, Skizzen oder Scores wie VASI oder BSA) erfolgen, um die Therapieadhärenz, Wirksamkeit und allfällige Nebenwirkungen der Behandlung zu evaluieren.
11. Nicht-invasive repigmentierende Therapiemaßnahmen sollten beendet werden, wenn nach einer Therapiedauer von 12 Monaten lediglich eine < 25% Repigmentierung erzielt wurde oder wenn im Rahmen der intervallmäßigen Nachuntersuchung trotz fortgesetzter Therapie kein weiteres Ansprechen mehr zu verzeichnen ist.
12. Bei NB-UVB-Phototherapie einer periorbitalen Vitiligo bei Kindern und Erwachsenen sollten keine lichtundurchlässigen Schutzbrillen getragen werden, sofern gewährleistet ist, dass während der Bestrahlung die Augenlider durchgehend geschlossen sind.
13. Eine Phototherapie der Vitiligo bei Kindern ist nach individueller Nutzen-/ Risikoabwägung und Abstimmung mit den Eltern grundsätzlich möglich.
14. Die Wirksamkeit der Phototherapie kann durch Kombination mit topischen oder systemischen Agenzien gesteigert werden.
15. Zu einer Erhaltungstherapie nach erfolgreicher Repigmentierung einer stabilen Vitiligo liegen nur spärliche Daten vor. Ob eine zweimal wöchentlich fortgesetzte Verabreichung einer topischen Therapie als Rezidivprophylaxe weitergeführt wird, sollte im Einzelfall mit dem Patienten besprochen und entschieden werden. Ein alternativer Ansatz ist die sofortige Wiederaufnahme der Therapie bei den ersten Anzeichen eines Rezidivs.

Alle Autoren bewerteten die Empfehlungen in einem Delphi-Verfahren (stimme voll zu, stimme überwiegend zu, stimme eher zu, stimme eher nicht zu, stimme überwiegend nicht zu, stimme absolut nicht zu, keine Erfahrung mit diesem Thema).

Ergebnis der Befragung: Empfehlungen 1, 3, 4, 8, 10, 14, 15: Volle Zustimmung aller AutorInnen. Empfehlungen 2, 5, 6, 7, 9, 11: Volle Zustimmung (5), überwiegende Zustimmung (1). Empfehlung 12: Volle Zustimmung (4), überwiegende Zustimmung (1), keine Erfahrung (1). Empfehlung 13: Volle Zustimmung (5), eher Zustimmung (1).

Korrespondenz: angelika.hofer@medunigraz.at

9. Moderate sun exposure (between 5 minutes initially and increasing up to 45 minutes) in addition to topical and/or systemic treatment is likely to have an additive repigmenting effect.
10. After initiating treatment, a dermatological follow-up (with photos, sketches, or scores such as VASI or BSA) should be carried out every 3 months to evaluate treatment adherence, efficacy, and any side effects of the treatment.
11. Non-invasive repigmenting therapy measures should be discontinued if only < 25% repigmentation has been achieved after 12 months of therapy or if no further response is recorded during the interval follow-up examination despite continued therapy.
12. When NB-UVB phototherapy of periorbital vitiligo in children and adults is performed, opaque safety goggles should not be worn, provided that the eyelids are kept closed at all times during irradiation.
13. Phototherapy for vitiligo in children is generally possible after individual risk/benefit assessment is made and the parents are consulted.
14. The effectiveness of phototherapy can be increased by combining it with topical or systemic agents.
15. Only sparse amounts of data are available on maintenance therapy after the successful repigmentation of stable vitiligo. Whether to continue a twice-weekly administration of topical therapy as a recurrence prophylaxis should be discussed and agreed upon on a case-by-case basis with the patient. An alternative approach is to immediately resume therapy at the first signs of recurrence.

All authors evaluated the recommendations in a Delphi procedure. (strongly agree, mostly agree, somewhat agree, somewhat disagree, mostly disagree, strongly disagree, no experience with this topic)

Result of the survey: Recommendations 1, 3, 4, 8, 10, 14, 15: All authors fully agree. Recommendations 2, 5, 6, 7, 9, 11: Fully agree (5), Mostly agree (1). Recommendation 12: Fully agree (4), Mostly agree (1), No experience (1). Recommendation 13: Fully agree (5), Somewhat agree (1).

Correspondence: angelika.hofer@medunigraz.at

Literatur:

1. Gisondi P, Puig L, Richard MA, Paul C, Nijsten T, Taib C, Stratigos A, et al. Quality of life and stigmatization in people with skin diseases in Europe: A large survey from the 'burden of skin diseases' EADV project. *J Eur Acad Dermatol Venereol.* 2023;37(Suppl. 7):6–14.
2. Ezzedine K, Eleftheriadou V, Jones H, Bibeau K, Kuo FI, Sturm D, Panya AG. Psychosocial Effects of Vitiligo: A Systematic literature review. *Am J Clin Dermatol.* 2021;22:757–74.
3. Bibeau K, Ezzedine K, Harris JE, van Geel N, Grimes P, Parsad D, et al. Mental health and psychosocial quality-of-life burden among patients with vitiligo findings from the global VALIANT study. *JAMA Dermatol.* 2023;159(10), 1124–8.
4. Rosmarin D, Passeron T, Pandya AG, Grimes P, Harris JE, Desai SR, et al. Two Phase 3, randomized, controlled trial of ruxolitinib cream for vitiligo. *N Eng J Med.* 2022;387:1445–55.
5. Seneschal J, Speeckaert R, Taieb A, Wolkerstorfer A, Passeron T, Pandya AG, et al. Worldwide expert recommendations for the diagnosis and management of vitiligo: Position statement from the international Vitiligo Task Force—Part 2: Specific treatment recommendations. *J Eur Acad Dermatol Venereol.* 2023;00:1–11.
6. Fatima S, Abbas T, Refat MA, Harris JE, Lim HW, Hamzavi IH, et al. Systemic therapies in vitiligo: a review. *Int J Dermatol.* 2023;62(3):279–89.
7. Böhm M, Schunter JA, Fritz K, Salavastru C, Dargatz S, Augustin M, et al. Guideline: Diagnosis and therapy of vitiligo. *J Dtsch Dermatol Ges.* 2022;20(3):365–78.
8. Eleftheriadou V, Atkar R, Batchelor J, McDonald B, Novakovic L, Patel JV, et al. British Association of Dermatologists guidelines for the management of people with vitiligo 2021. *BJD.* 2022;186:18–29.
9. Kubelis-López DE, Zapata-Salazar NA, Said-Fernández SL, Sánchez-Domínguez CN, Salinas-santander MA, Martínez-Rodríguez HG, et al. Updates and new medical treatments for vitiligo (Review). *Exp Ther Med.* 2021;22:797–8.
10. Bleuel R, Eberlein B. Therapeutisches Management bei Vitiligo, *JDDG.* 2018;16(11):1124–8.
11. Taieb AVETF, Alomar A, Böhm M, Dell'Anna ML, De Pase A, Eleftheriadou V, et al. British Association of Dermatologists Guidelines for the management of vitiligo: The European dermatology forum consensus. *Br J Dermatol.* 2013;168:5–19.
12. Mohammad TF, Al-Jamal M, Hamzavi IH, Harris JE, Leone G, Cabrera R, et al. The vitiligo working group recommendations for narrowband ultraviolet B light phototherapy treatment of vitiligo. *J Am Acad Dermatol.* 2017;76(5):879–88.
13. LeWitt T, Tauscher R, Obiofuma G, Peterson J, Haddadin R, Kundu RV. Ocular manifestations of vitiligo: a systematic review. *BMC Ophthalmology* 2023;23:120–9.
14. Njoo MD, Spuls PI, Bos JTA, Westerhof W, Bossuyt PMM. Nonsurgical repigmentation therapies in vitiligo: meta-analysis of the literature. *Arch Dermatol.* 1998;134:1532–40.
15. Seneschal J, Duplaine A, Maillard H, Passeron T, Andreu N, Lassalle R, et al. Efficacy and safety of tacrolimus 0.1% for the treatment of facial vitiligo: A multicenter randomized, double-blinded, vehicle-controlled study. *J Invest Dermatol.* 2021;141:1728e1734.
16. Cabrera R, Hojman L, Recule F, Sepulveda R, Delgado I. Predictive model for response rate to narrowband ultraviolet B phototherapy in vitiligo: A retrospective cohort study of 579 patients. *Acta Derm Venereol.* 2018;98:416–20.
17. Bae JM, Ju HJ, Lee RW, Oh SH, Shin JH, Kang HY, et al. Evaluation for skin cancer and precancer in patients with vitiligo treated with long-term narrowband UV-B phototherapy. *JAMA Dermatol.* 2020;156(5):529–37.
18. Lee JH, Kwon HS, Jung HM, Lee H, Kim GM, Yim HW, et al. Treatment outcomes of topical calcineurin inhibitor therapy for patients with vitiligo. *JAMA Dermatol.* 2019;155(8):929–38.
19. Liu X, Yao Z, Wang Y, Chai L, Zhou X. Vitamin D analogs combined with different types of phototherapy in the treatment of vitiligo: A systematic review of randomized trials and within-patient studies. *Int Immunopharmacol.* 2022;109:108789.
20. Phan K, Phan S, Shumack S, Gupta M. Repigmentation in vitiligo using janus kinase (JAK) inhibitors with phototherapy: Systematic review and Meta-analysis. *J Dermatol Treat.* 2022;33(1):173–7.
21. Jung HM, Jung YS, Lee JH, Kim GM, Bae JM. Antioxidant supplements in combination with phototherapy for vitiligo: A systematic review and metaanalysis of randomized controlled trials. *JAAD* 2021;85(2):506–8.
22. Le Duff F, Fontas E, Giacchero D, Sillard L, Lacour JP, Ortonne JP, et al. 308-nm excimer lamp vs. 308-nm excimer laser for treating vitiligo: a randomized study. *Br J Dermatol.* 2010; 163: 188–92.
23. Grimes PE, Nashawati R. The role of diet and supplements in vitiligo management. *Dermatol Clin.* 2017;35:235–43.
24. Cunningham KN, Rosmarin D. Vitiligo Treatments: Review of Current Therapeutic Modalities and JAK Inhibitors. *Am J Clin Dermatol* 2023;24:165–86.
25. Cavalié M, Ezzedine K, Fontas E, Montaudié H, Castela E, Bahadoran P, et al. Maintenance therapy of adult vitiligo with 0.1 % tacrolimus ointment: a randomized, double blind, placebo-controlled study. *J Invest Dermatol.* 2015;135:970–4.
26. Ju HJ, Bae JM, Lee RW, Kim SH, Parsad D, Pourang A, et al. Surgical Interventions for Patients with Vitiligo a Systematic Review and Meta-analysis. *JAMA Dermatol.* 2021;157(3):307–16.